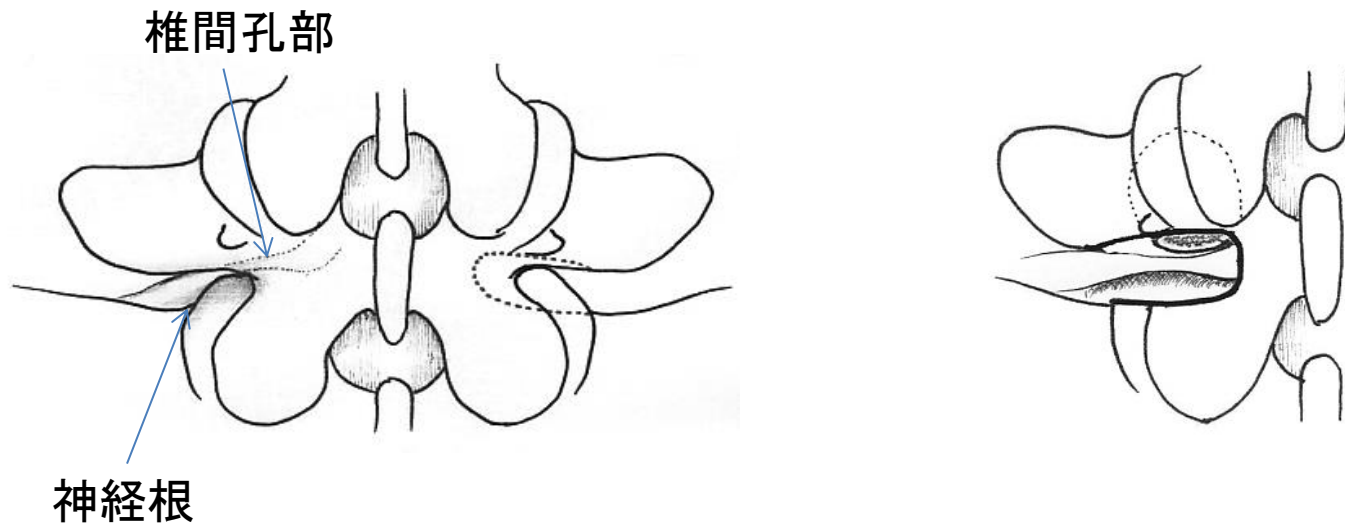


* 腰椎外側開窓術(椎間孔部除圧術)

神経根が脊柱管から出ていく孔を椎間孔と呼び神経の周囲を骨や靭帯、椎間板が取り巻いています。骨の棘や椎間板の突出、靭帯の肥厚などで椎間孔が狭くなると後根神経節が圧迫されるため強い下肢痛が生じるのが特徴です。この病態を椎間孔部障害と呼び、当科では外側開窓術による除圧術を顕微鏡下に行っています。



外側開窓術(椎間孔部除圧術)